

Anexos

Figura 1. Imagen radiográfica del tumor ubicado en la metáfisis del radio izquierdo.

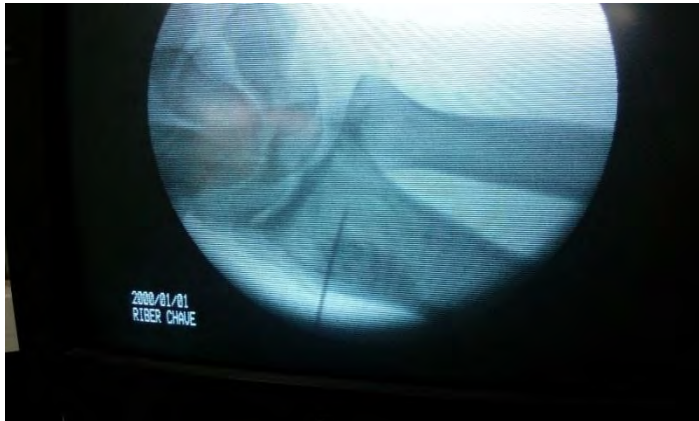

Figura 2. Exposición del tumor

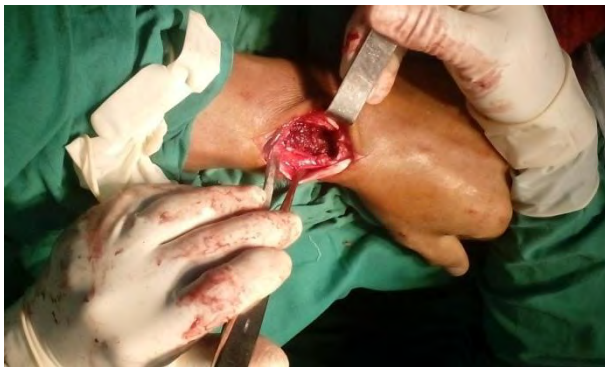

Figura 3. Tumor resecado.

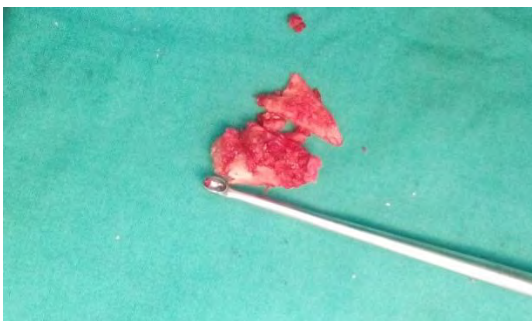


Figura 4. Segmento óseo extraído de la cadera para injertar

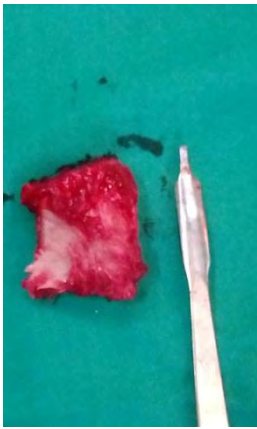


Figura 5. Imagen radiográfica del implante realizado.

