

ANEXO-I

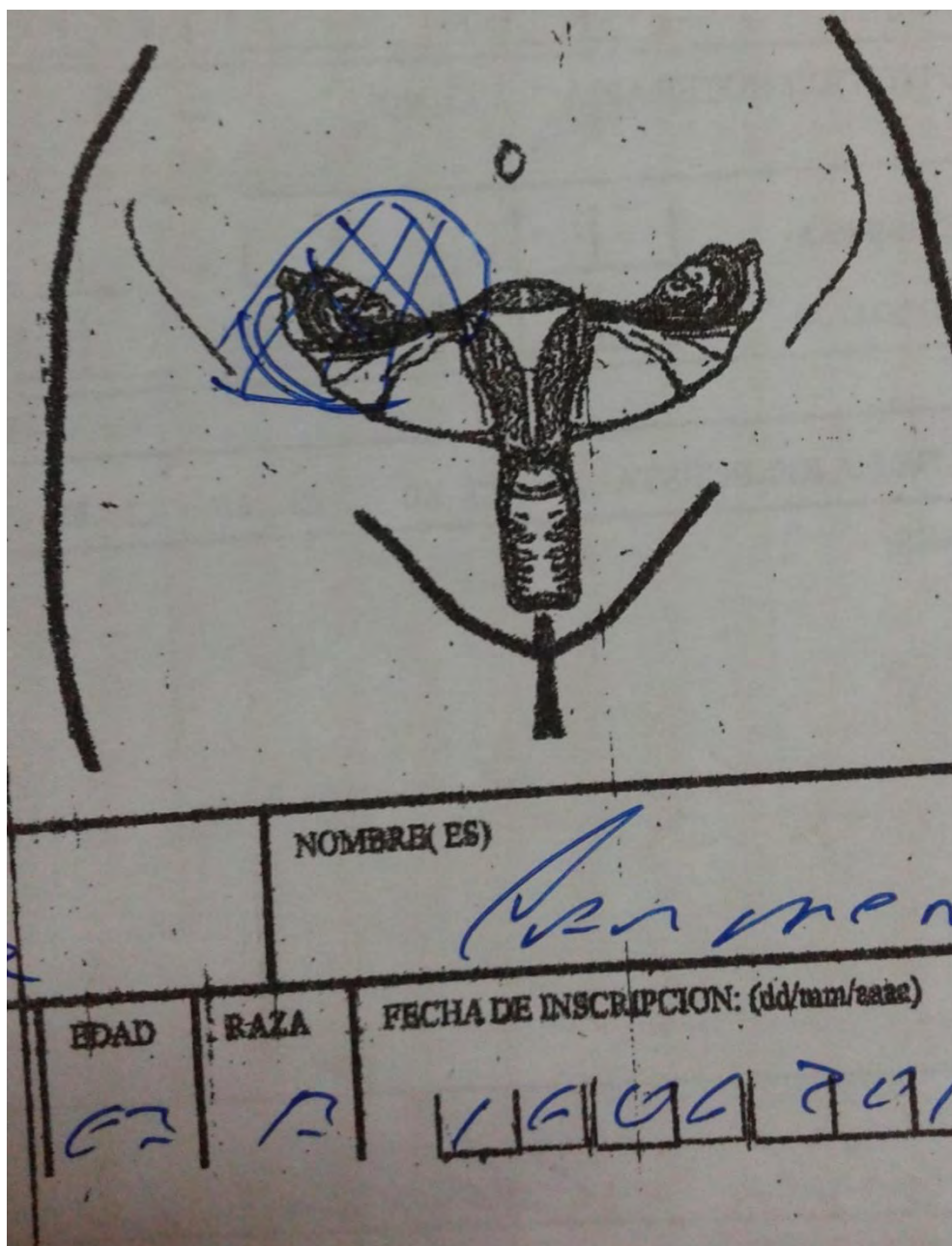


IMAGEN-1. Representación diagramática del tumor de la paciente
Interpretado inicialmente como un tumor de anejo

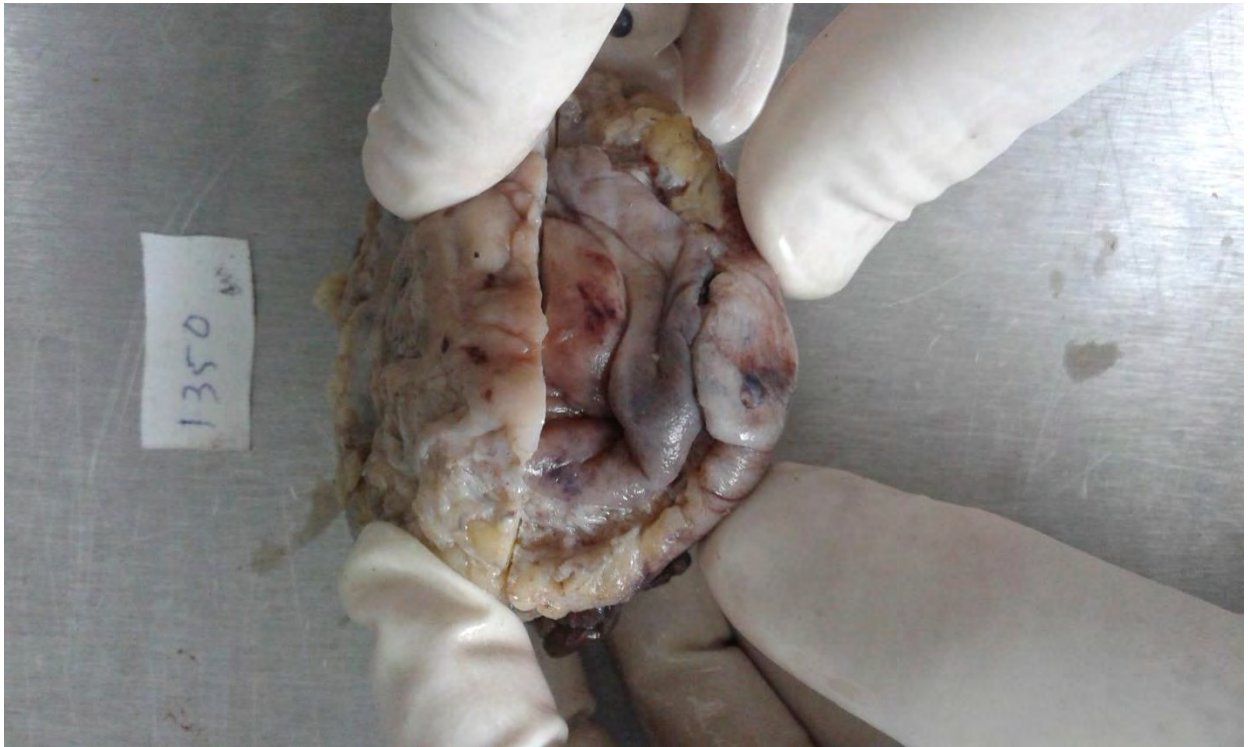

IMAGEN-2. Masa de tejido, de 7x 5x 4 cm, revestida por peritoneo visceral; color pardo-grisáceo; acompañada de tejido adiposo.

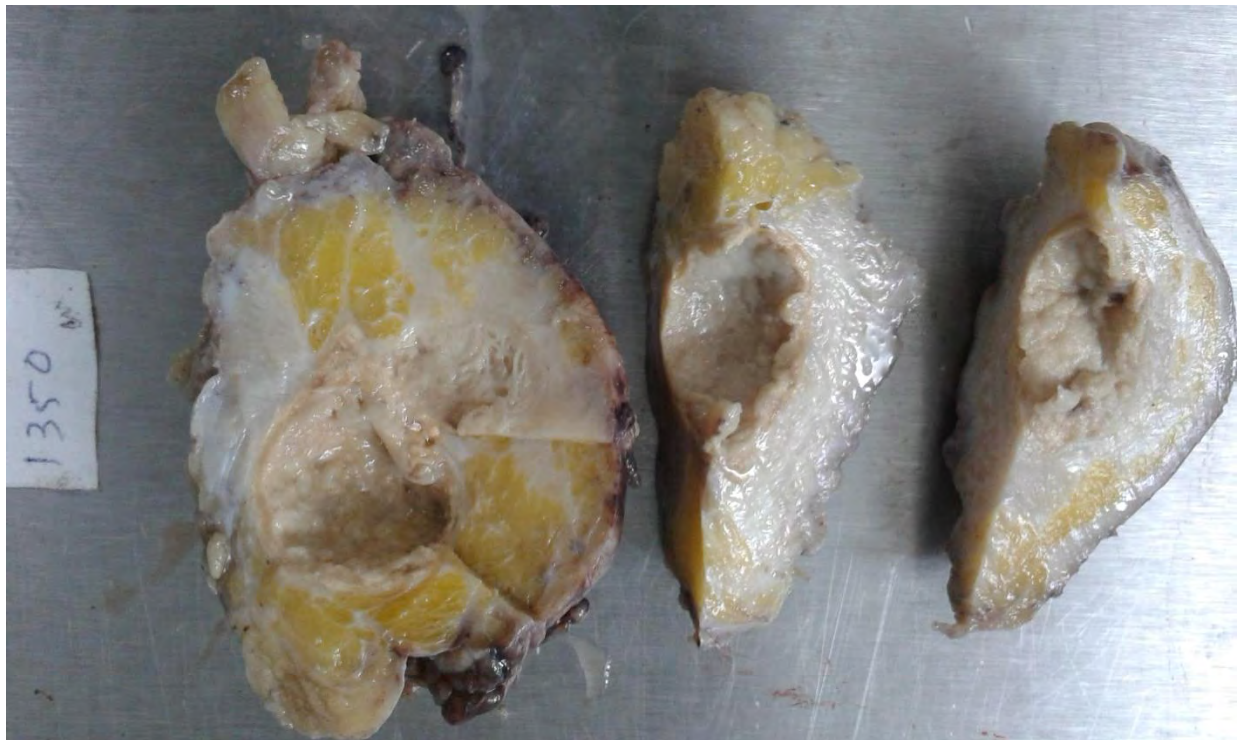

IMAGEN-3. Tapizada interiormente por mucosa urotelial.

Al corte con área de abscedacion de 2,5 cm

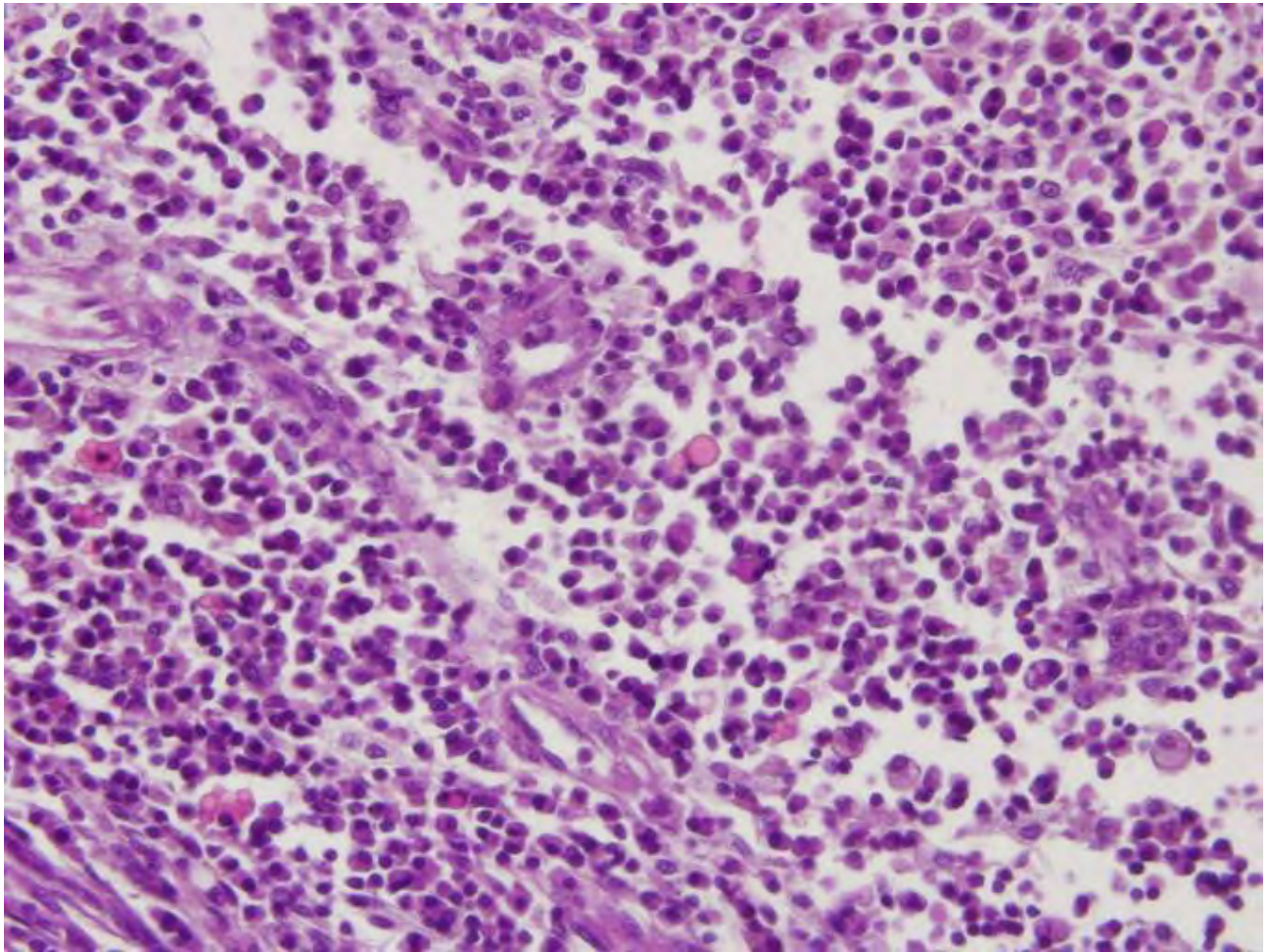


IMAGEN-4. Los cortes teñidos con hematoxilina-eosina (HyE), examinados a mayor aumento presentaban áreas de ulceración de la mucosa urotelial con infiltración de la base y de las paredes por infiltrado inflamatorio en banda, a predominio de plasmocitos