

Anexos:

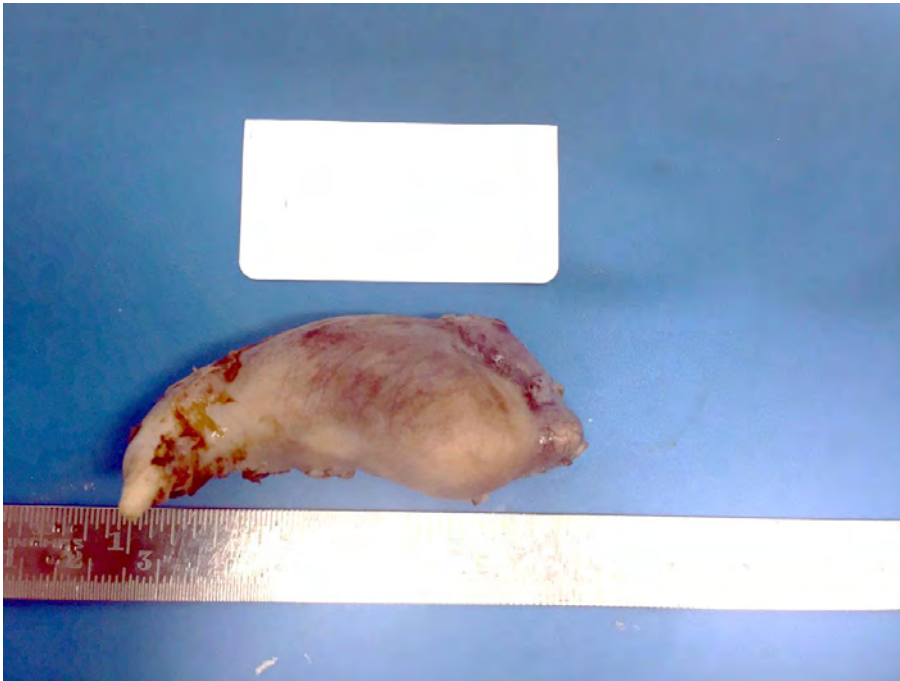


Imagen de la trompa de falopio de la paciente

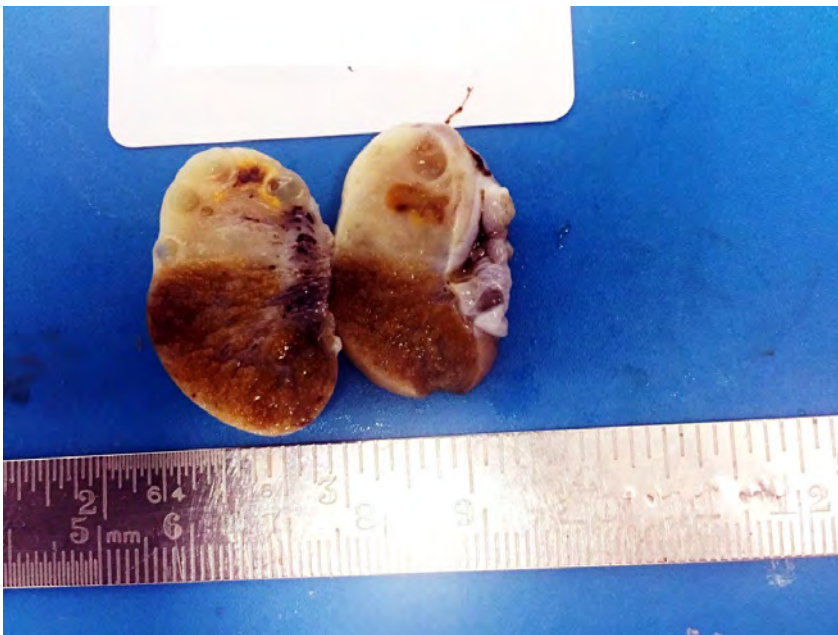


Figura 2

Sección transversal de la gónada resecada. La porción superior, pálida y quística permite reconocer parcialmente tejido ovárico con pequeños quistes. La mitad inferior de la pieza quirúrgica muestra congestión y apariencia esponjosa característica de tejido testicular con escasa fibrosis visible en la sección inferior izquierda