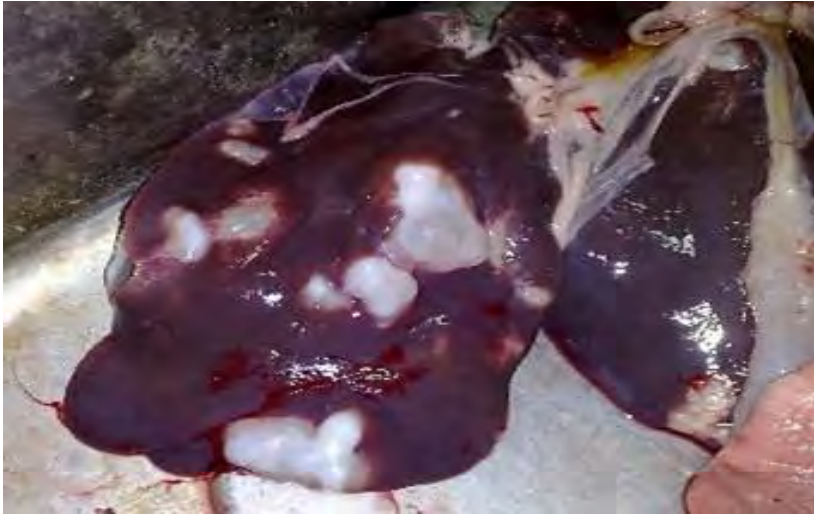

## Anexo 1

Imagen macroscópica del quiste hidático

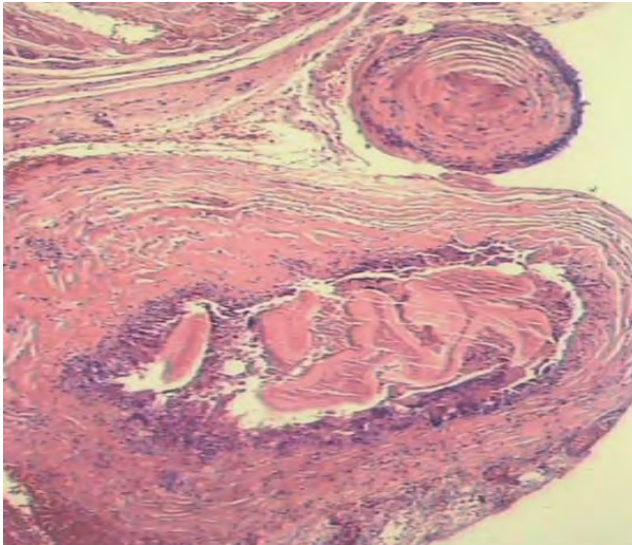


Disponible en:

[https://www.google.com/search?q=quiste+hidat%C3%ADdico+hepatico&source=Inms&tbm=isch&sa=X&ved=0ahUKEwiSjlqU9fzaAhUJaFAKHbdpArIQ\\_AUICigB#imgrc=bCo\\_tPVGOufcM:](https://www.google.com/search?q=quiste+hidat%C3%ADdico+hepatico&source=Inms&tbm=isch&sa=X&ved=0ahUKEwiSjlqU9fzaAhUJaFAKHbdpArIQ_AUICigB#imgrc=bCo_tPVGOufcM:)

## Anexo 2

Fotomicrografía histopatológica del quiste hidático



Disponible en:

[https://www.google.com/search?q=histologia+del+quiste+hidat%C3%ADdico&tbm=isch&source=iu&ictx=1&fir=IIL\\_OCMBN8blrM%253A%252CBOE-zsWrcciOrM%252C\\_&usg=\\_ArLb-9IR\\_Z1VDwcY7MCjvsAKUKc%3D&sa=X&ved=0ahUKEwjhmsiyp\\_naAhXOh6YKHV1LB\\_8O9QEIMjAB#imgrc=MEqUbEKHAMnnaM](https://www.google.com/search?q=histologia+del+quiste+hidat%C3%ADdico&tbm=isch&source=iu&ictx=1&fir=IIL_OCMBN8blrM%253A%252CBOE-zsWrcciOrM%252C_&usg=_ArLb-9IR_Z1VDwcY7MCjvsAKUKc%3D&sa=X&ved=0ahUKEwjhmsiyp_naAhXOh6YKHV1LB_8O9QEIMjAB#imgrc=MEqUbEKHAMnnaM)